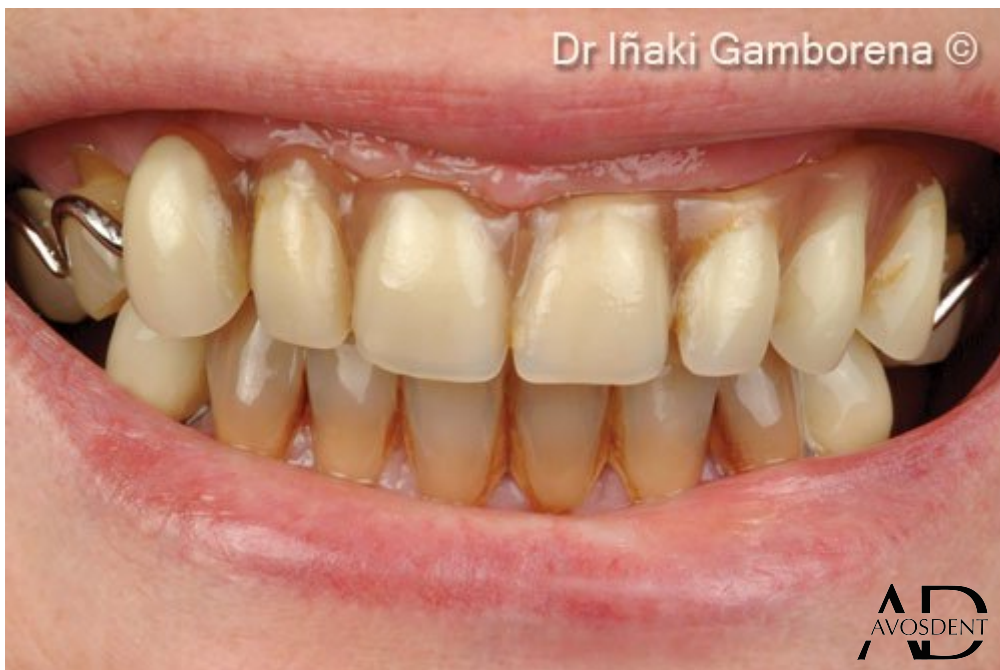
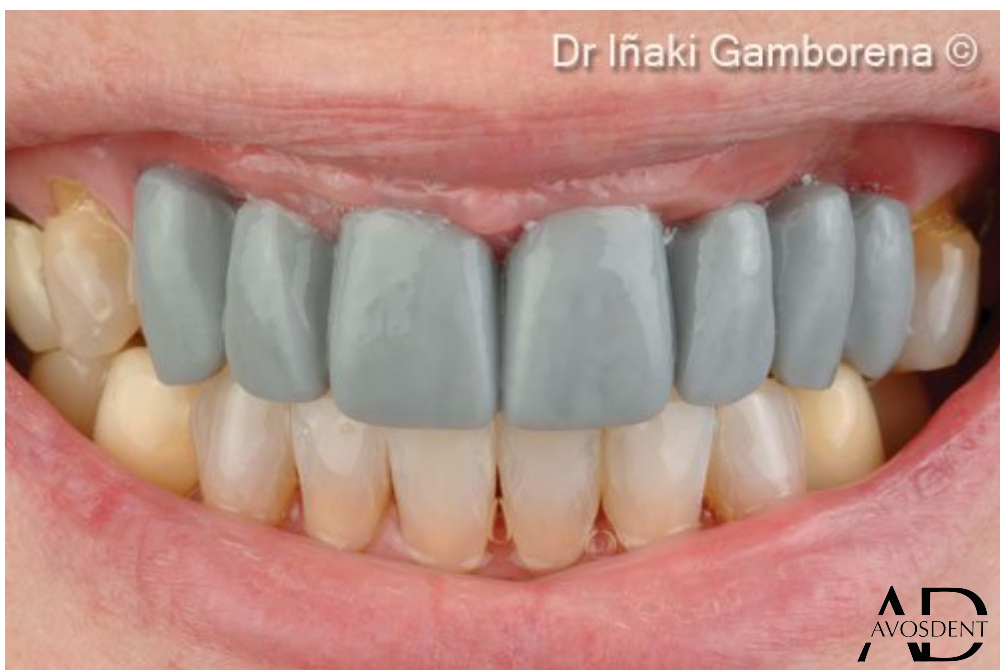
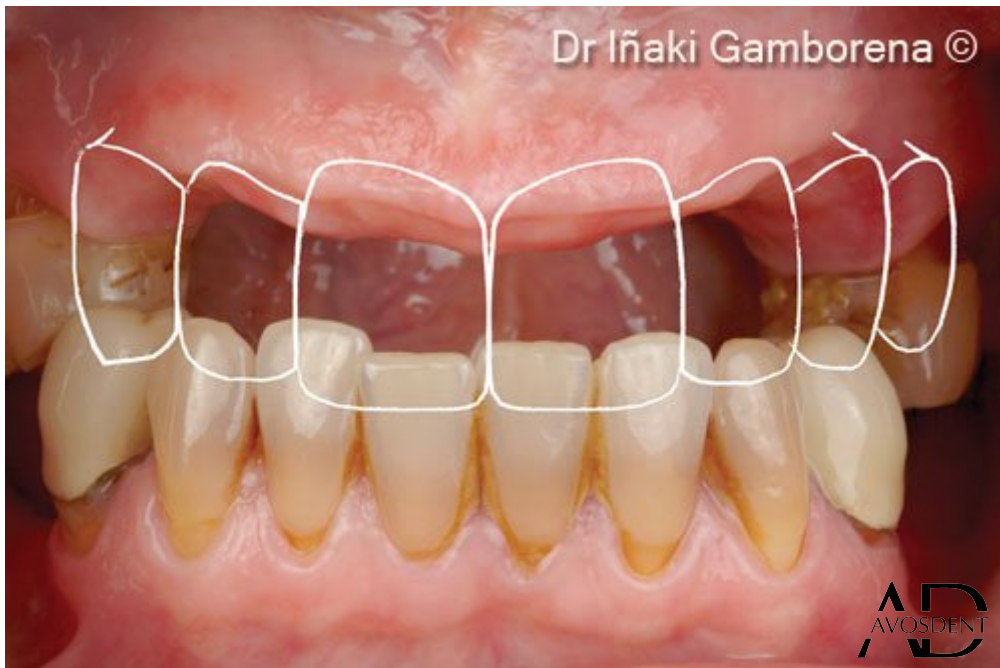

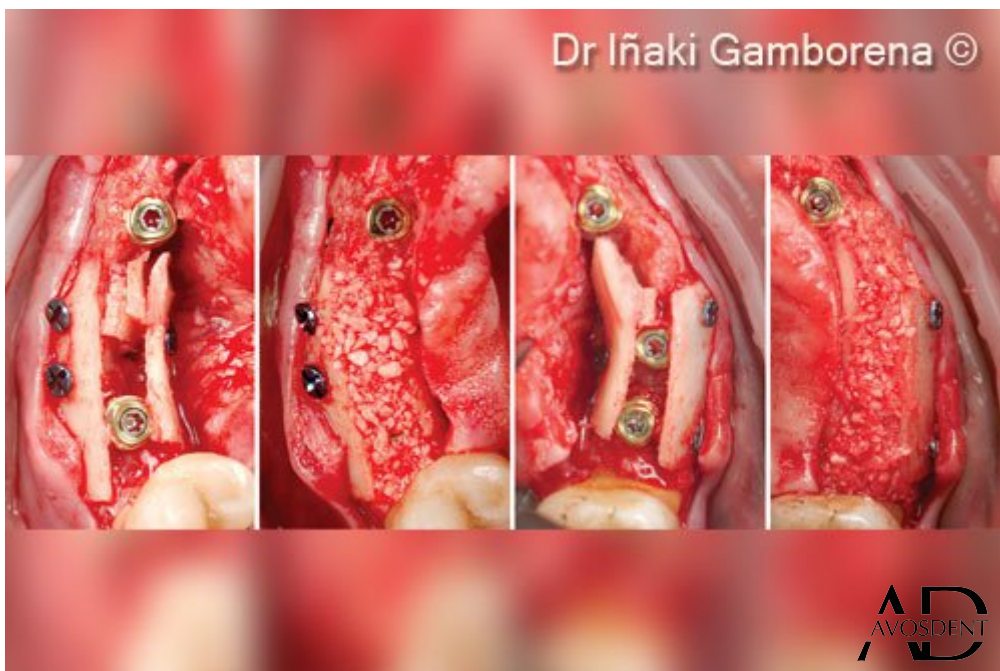
1. Исходная ситуация: пациент со съемным частичным протезом верхней челюсти, желающий иметь фиксированную реставрацию верхней челюсти на имплантатах.



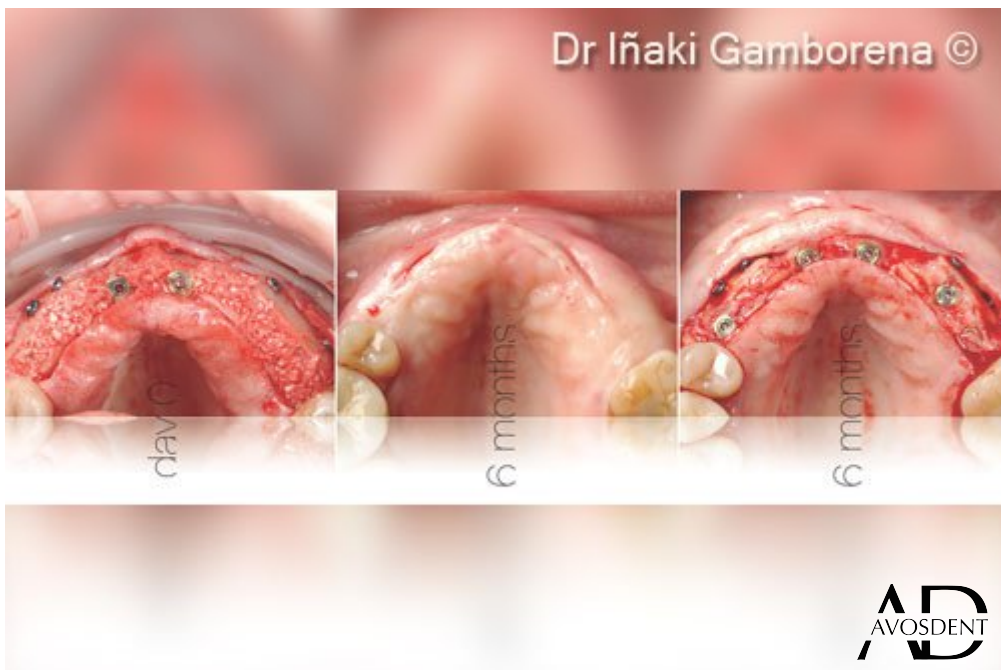2. Полноконтурная восковая модель, демонстрирующая горизонтальный и вертикальный дефицит костной ткани по бокам.



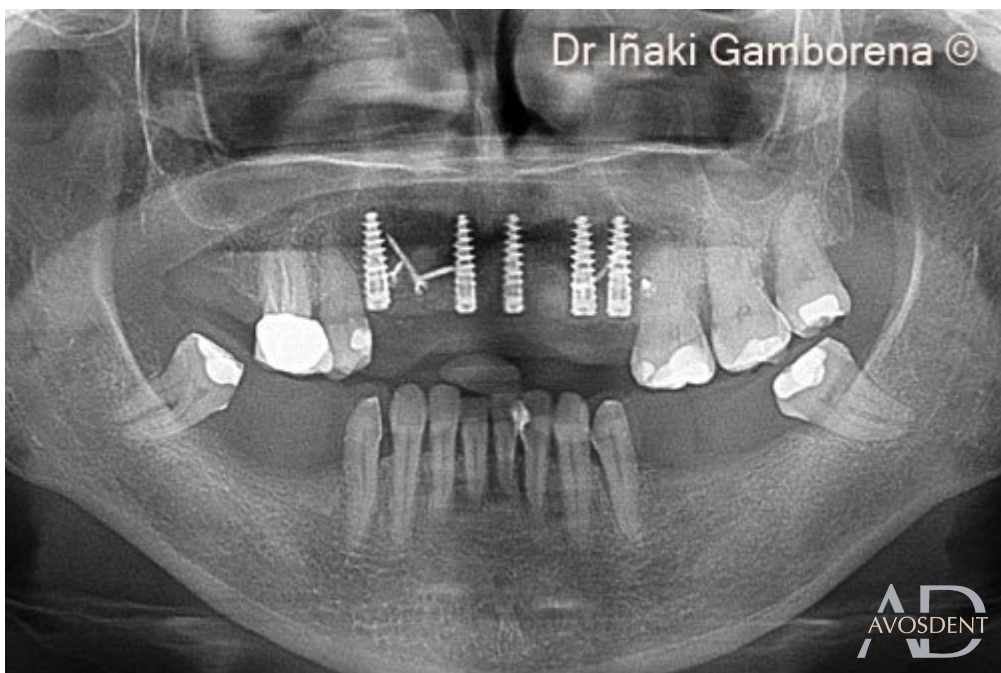3. Виртуальное представление полноконтурной восковой модели и наличия дефектов.



4. Слева направо: установка имплантатов N1 Nobel Biocare, закрепление винтами жестких костных пластин OsteoBiol® Lamina®, добавление графта на основе 50 % аутогенной кости + 50 % ксеногенного костного материала OsteoBiol® Apatos®.

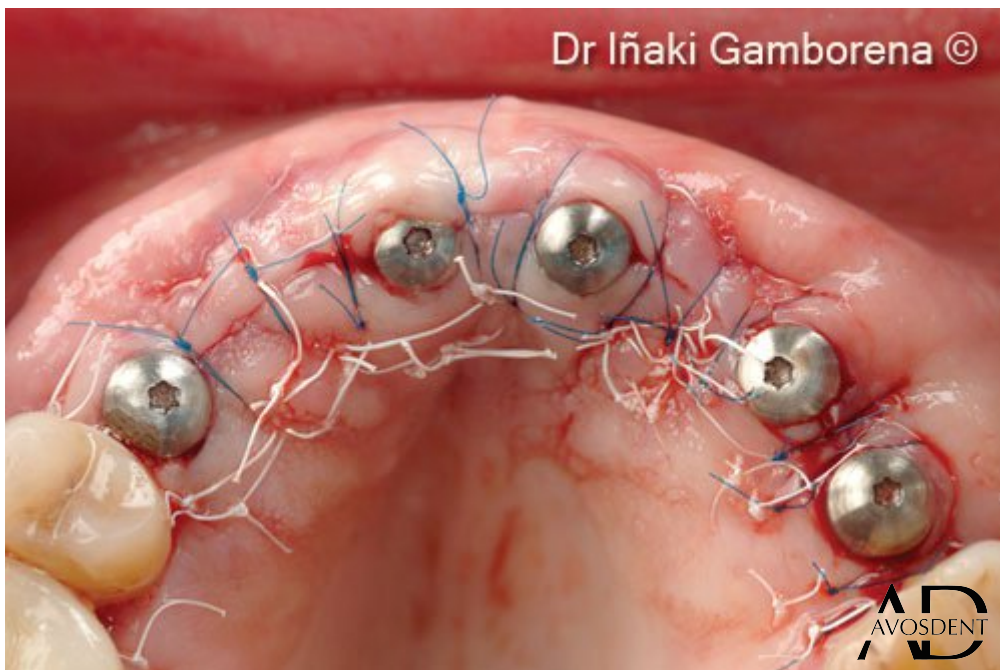

5. Слева направо: день операции, вид через 6 месяцев до и после открытия. Наблюдаем хорошую интеграцию костной пластины и графта.

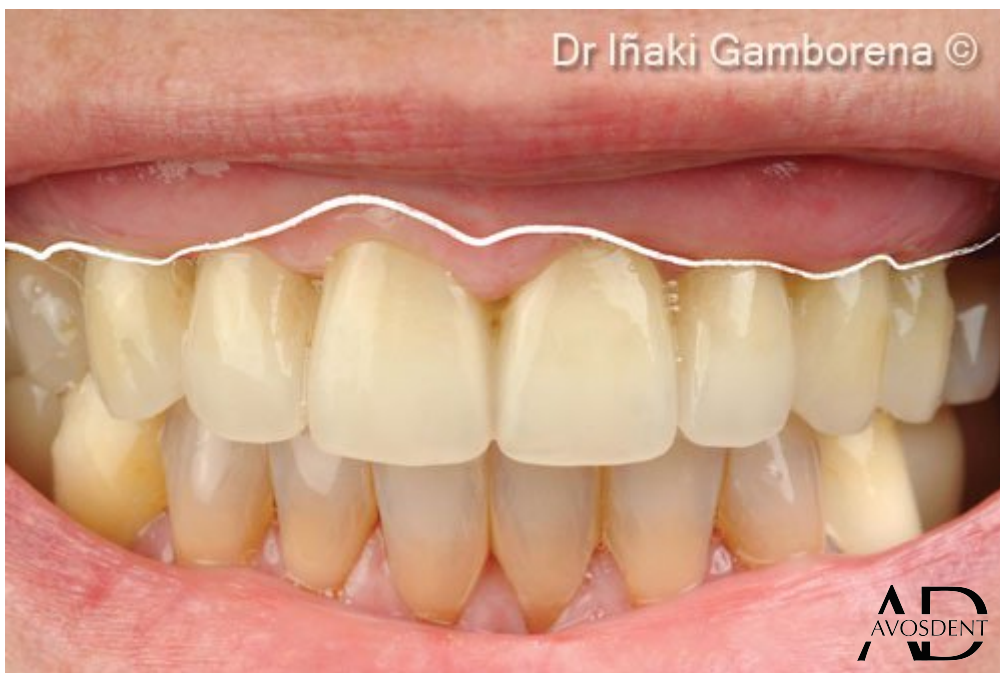

6. Панорамная рентгенография обеих челюстей.

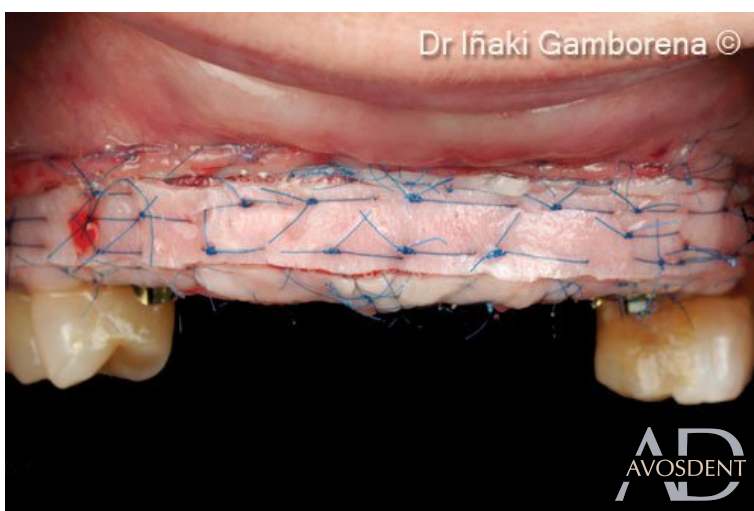
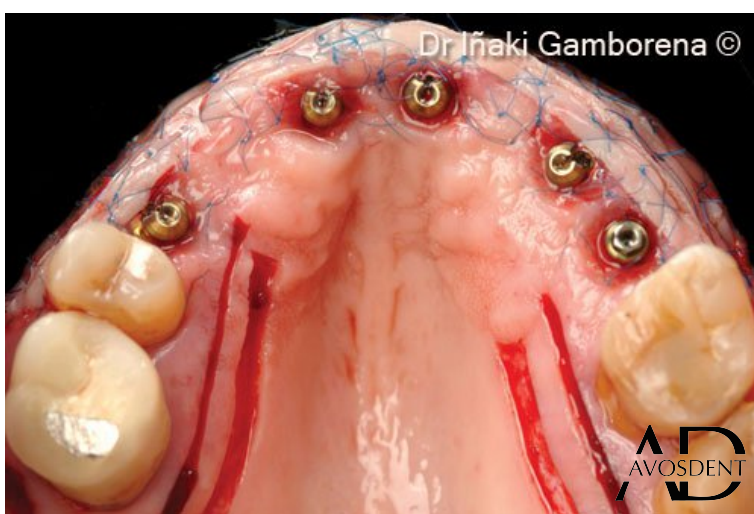
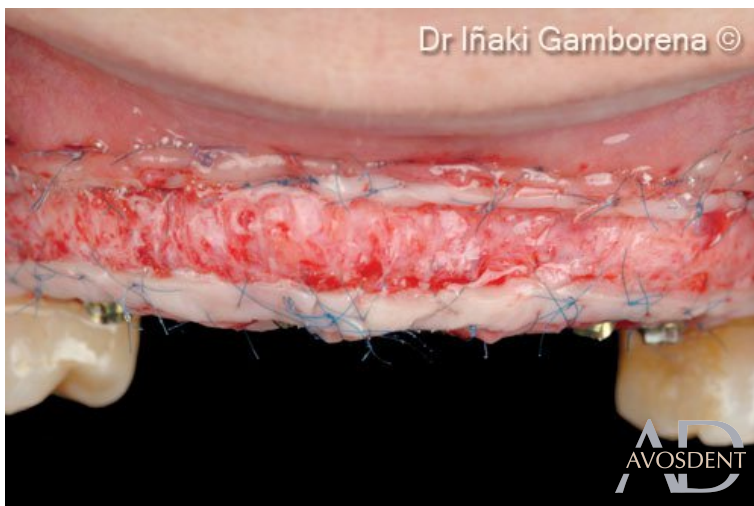

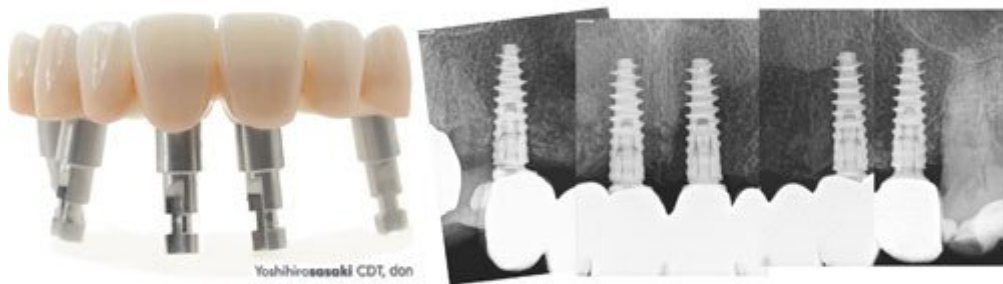7. Соединительнотканый трансплантат гребневого бугра + соединение мультиюнитов и соответствующих формирователей десны.



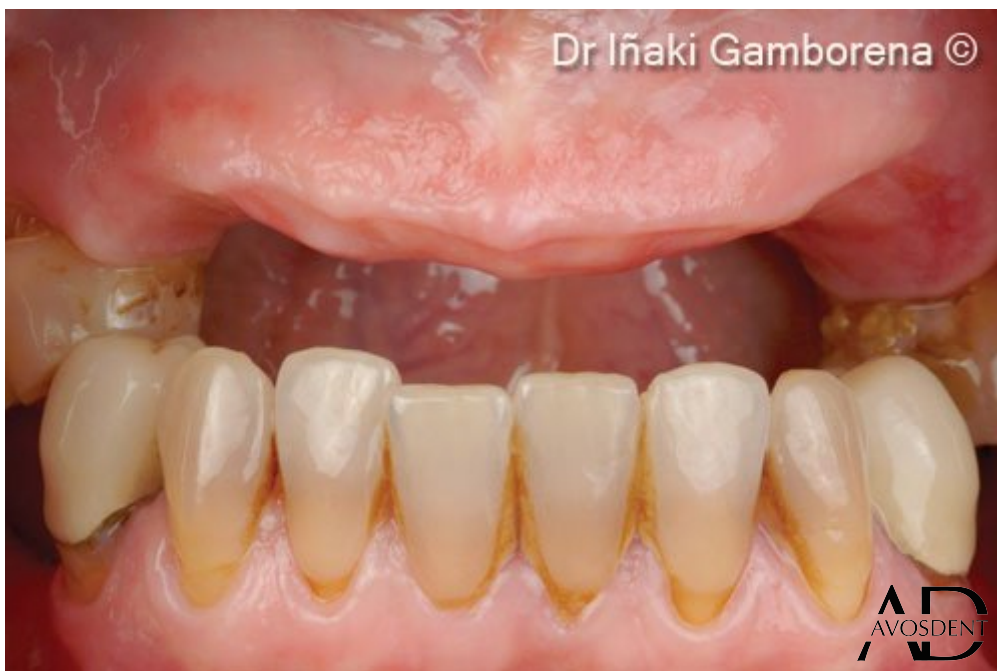8. Временное реставрационное соединение. Обратите внимание на отсутствие ороговевшей слизистой оболочки и режущий край слизисто-десневой границы на линии улыбки со стороны верхней губы.



9а-с. Техника полоскового аутотрансплантата десны была выбрана для того, чтобы смешать цвет десны с остальными мягкими тканями в сочетании с ксеногенным коллагеновым матриксом OsteoBiol® Derma (толщиной 0,5 мм).

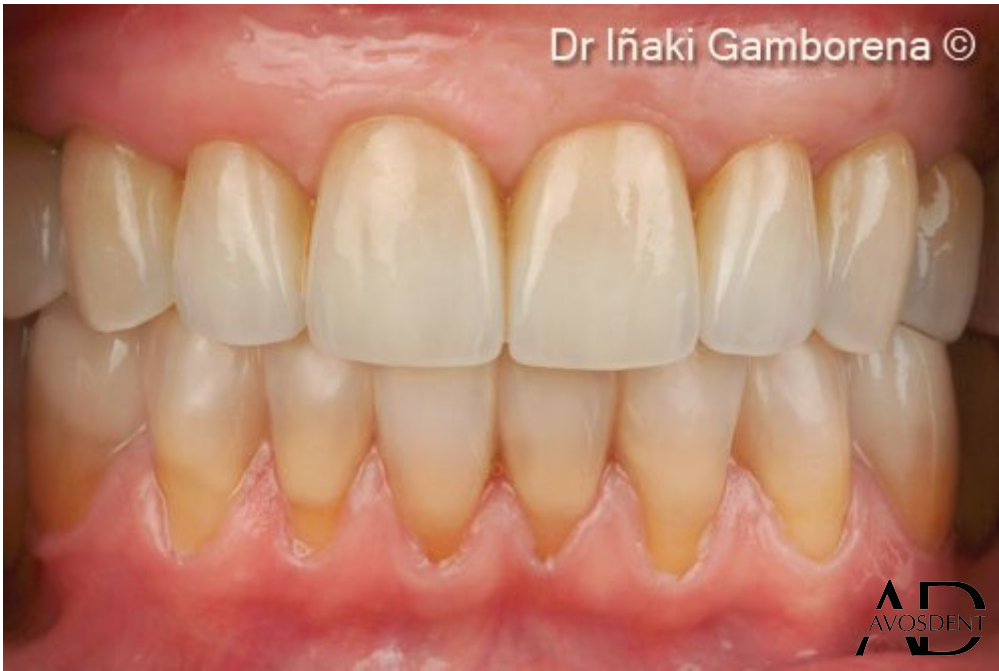

10. Окончательный циркониевый мост на имплантатах Nobel Biocare Просега с винтовой фиксацией и соответствующая рентгенограмма.

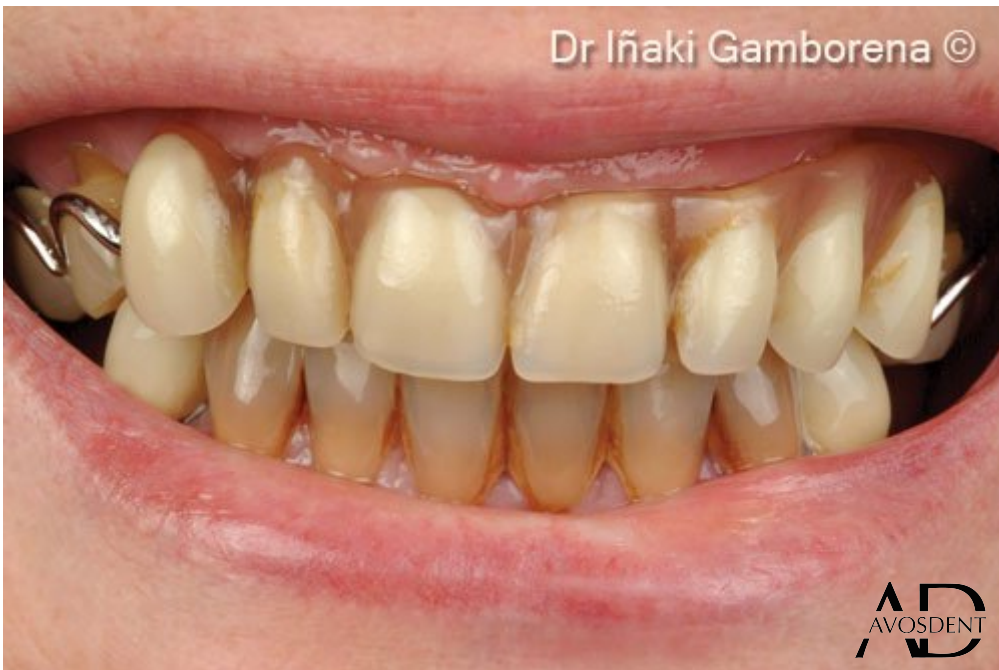

11. До начала лечения.

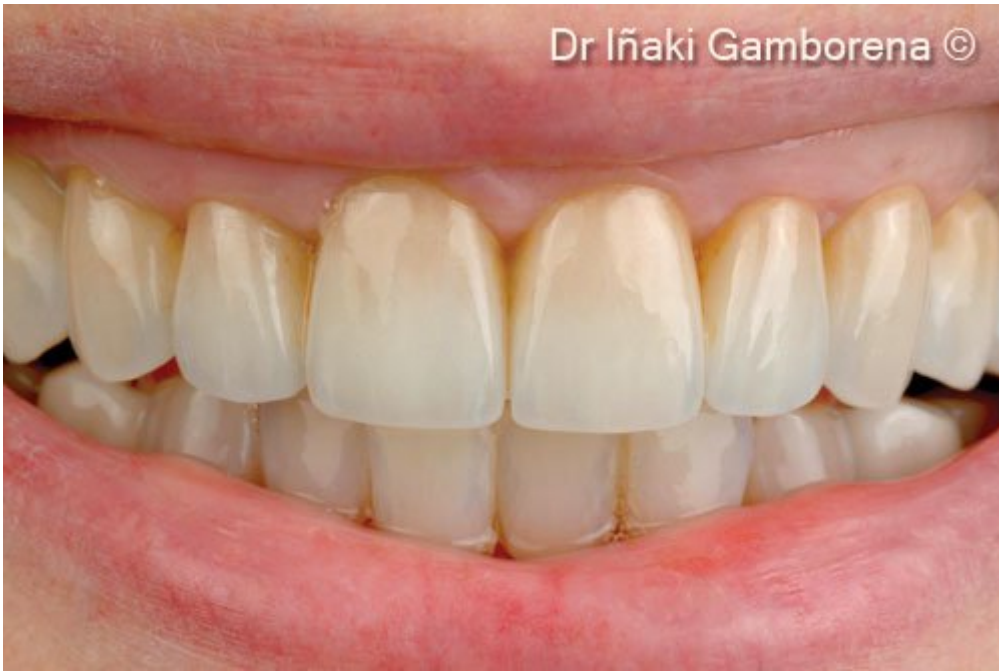



12. После проведенного лечения.



13. Улыбка до имплантации.



14. Улыбка после имплантации.