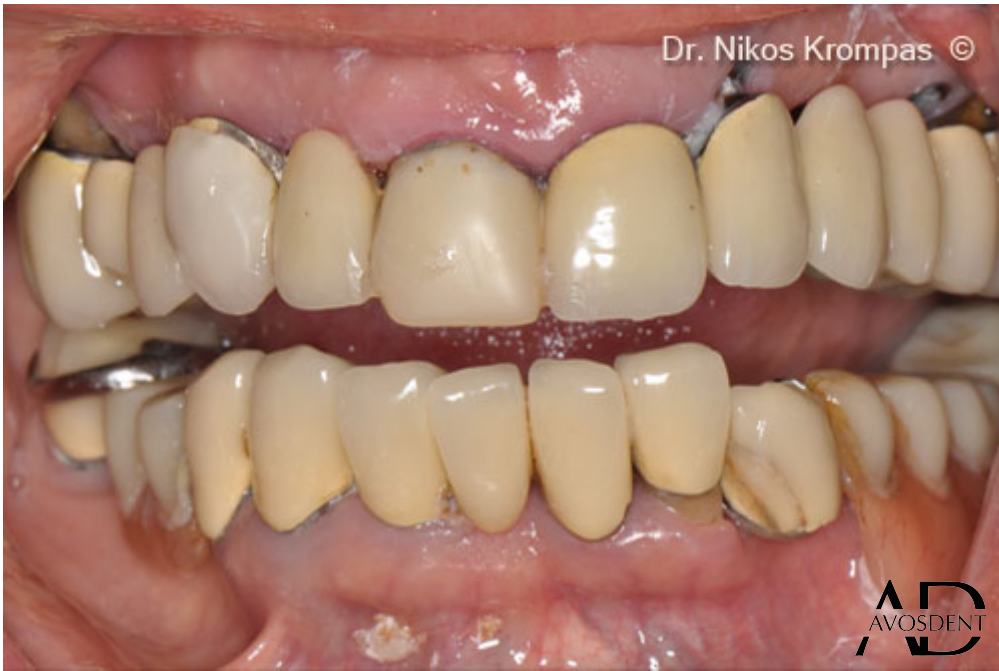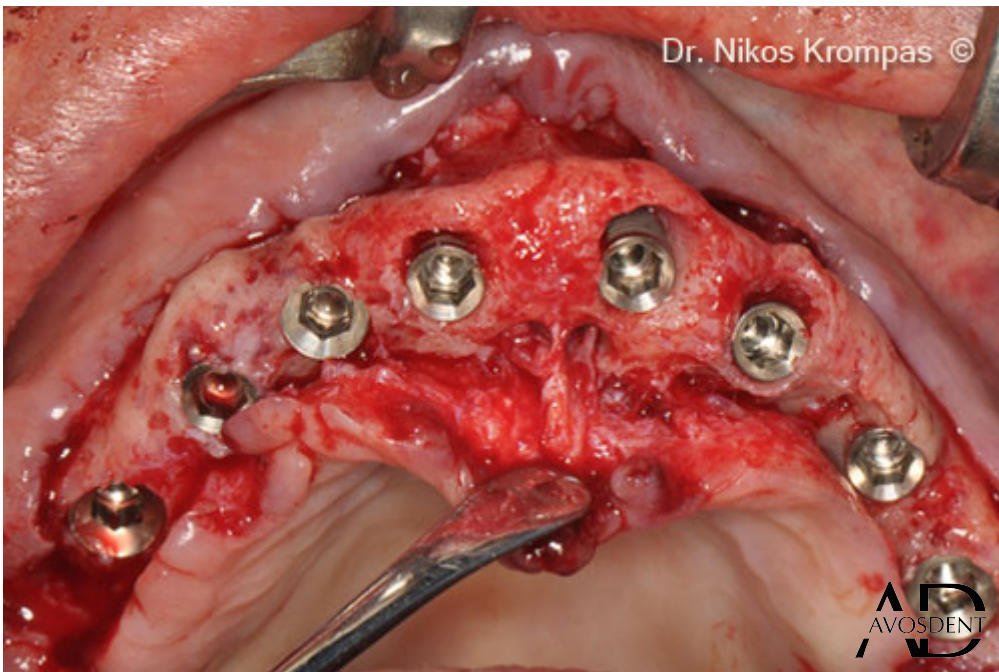
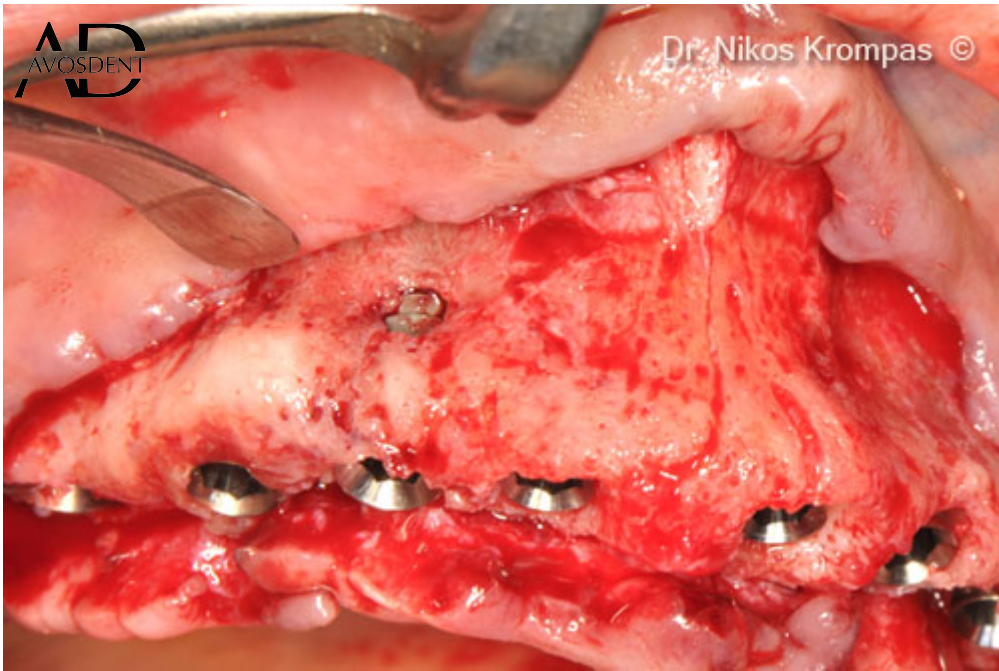




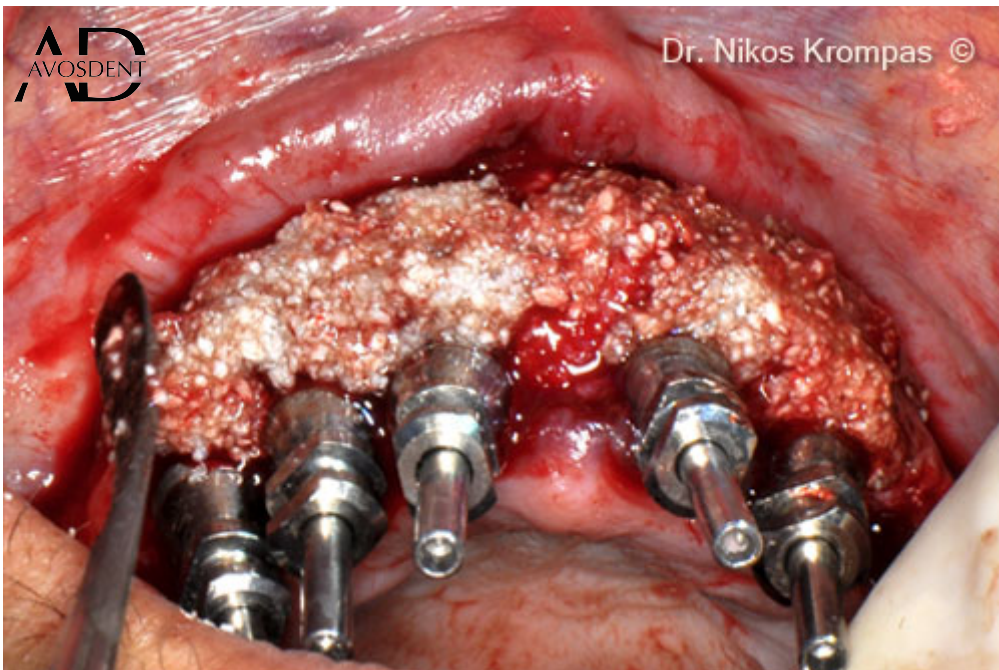
1. Исходная ситуация: неудачная имплантация зубного ряда верхней челюсти у пациентки, 70 лет.



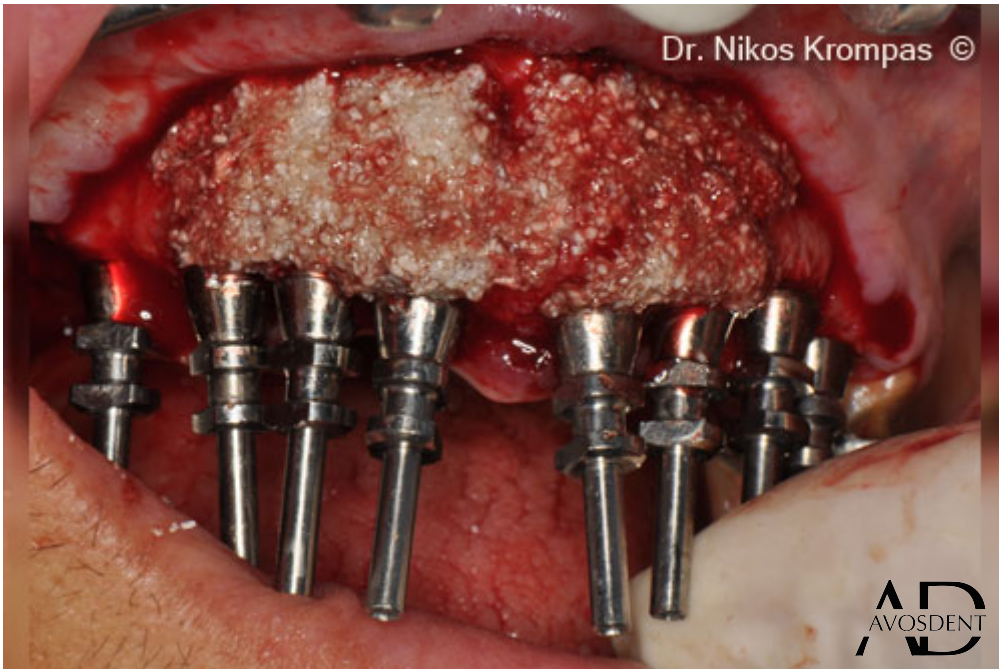2. Щечная перфорация и тонкая щечная кость.



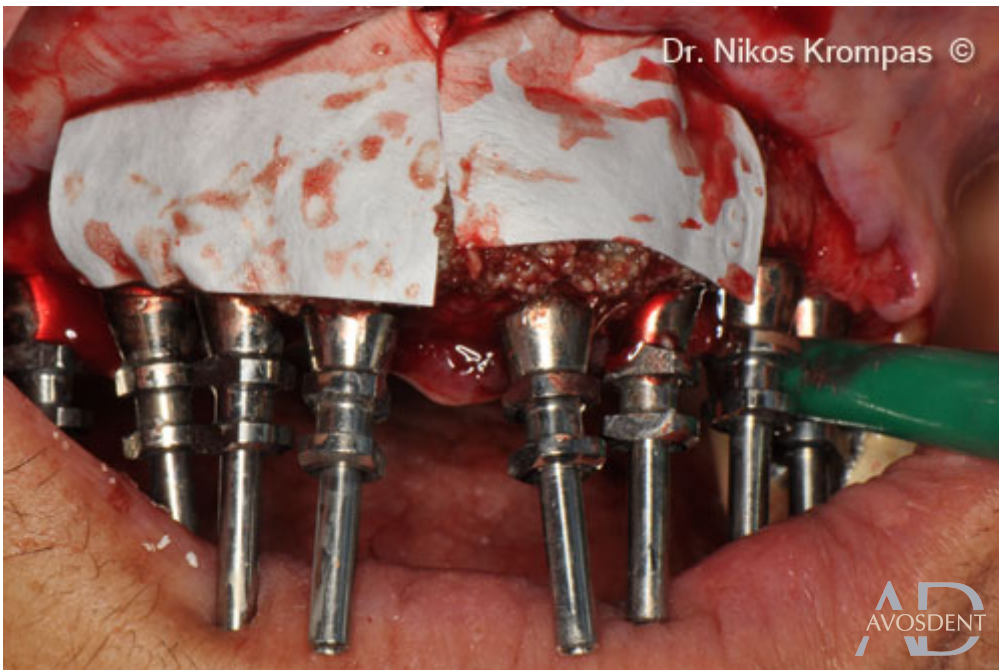
3. Оклюзионный вид на установленные имплантаты.



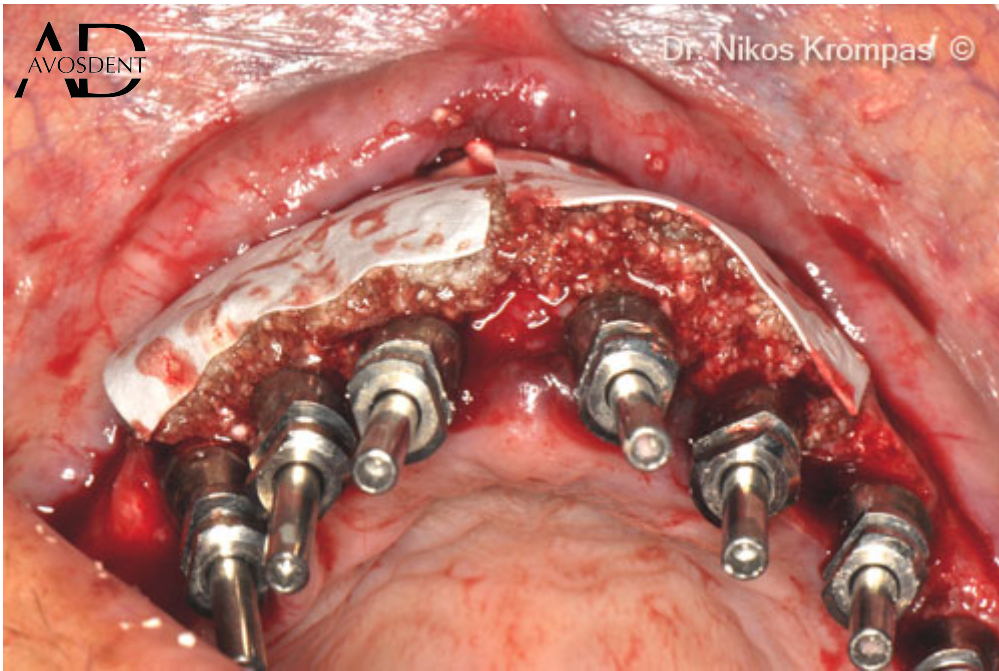
4. Установка липкого костного трансплантата, состоящего из Gen-Os®, смешанного с TSV гелем.



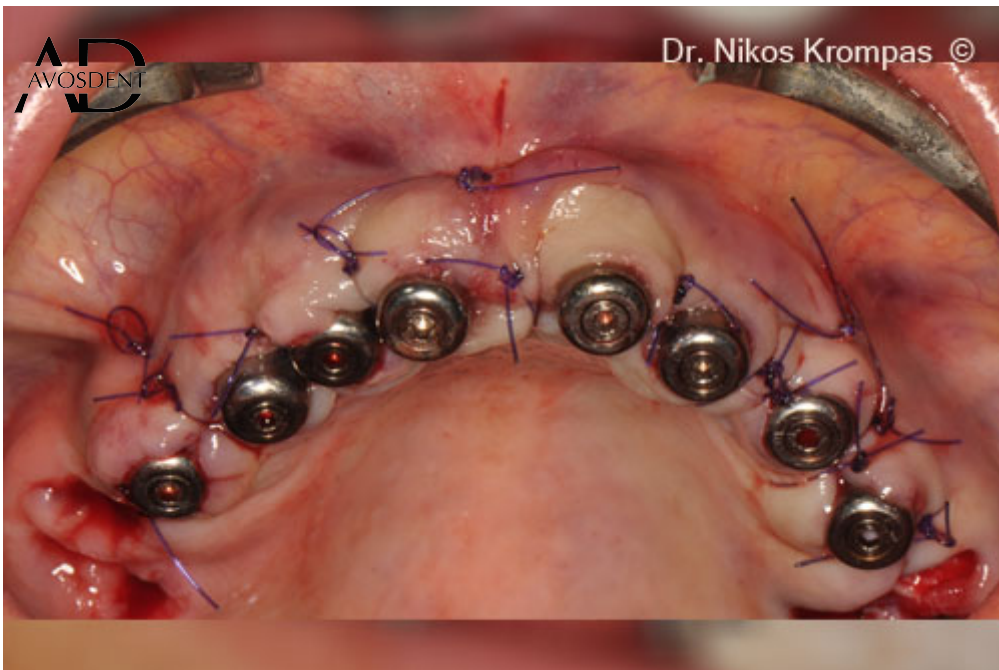5. Буккальный вид на помещенный трансплантат.



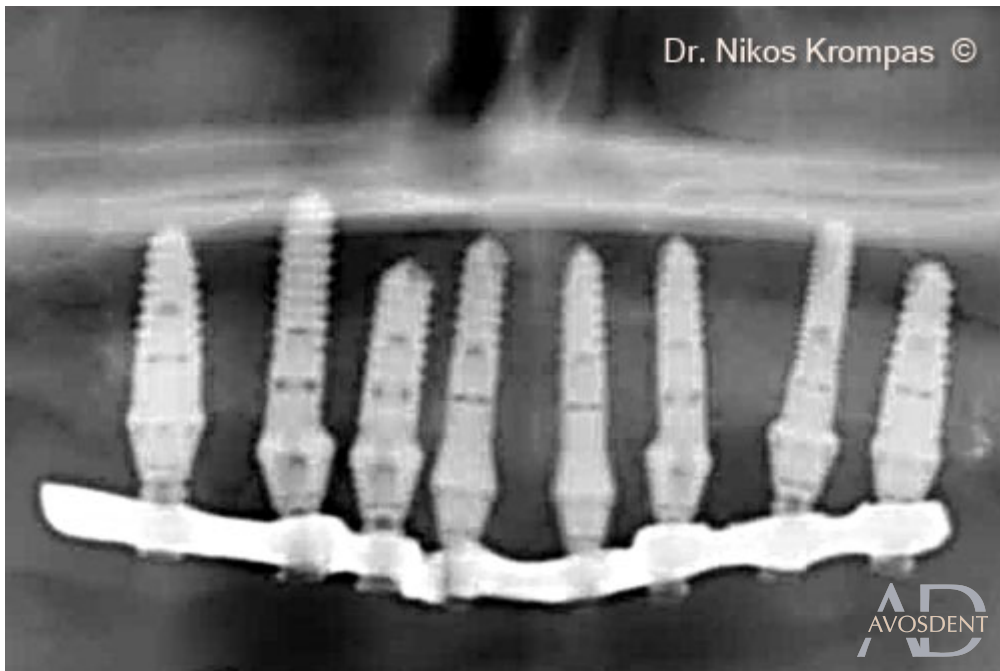6. Размещение коллагеновых мембран Evolution.



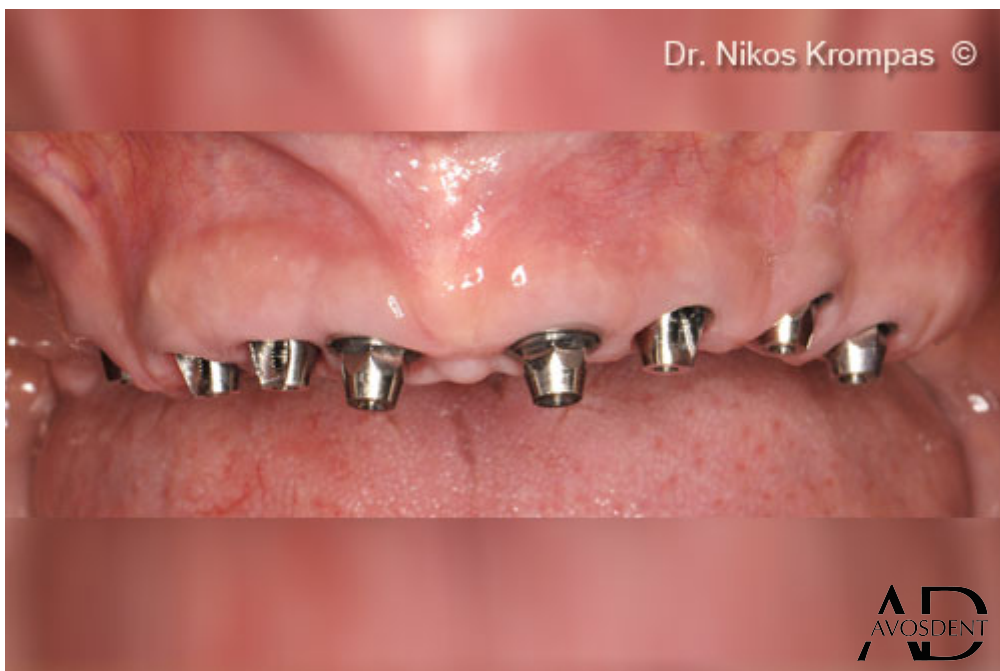7. Оклюзионный вид на трансплантат и мембраны.



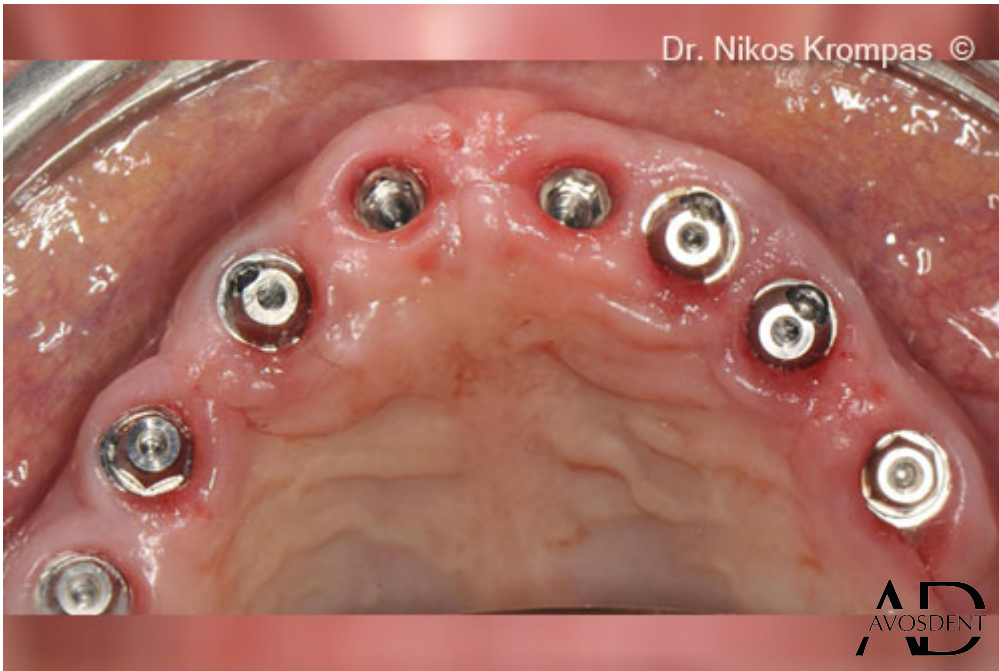8. Закрытие лоскута без натяжения.



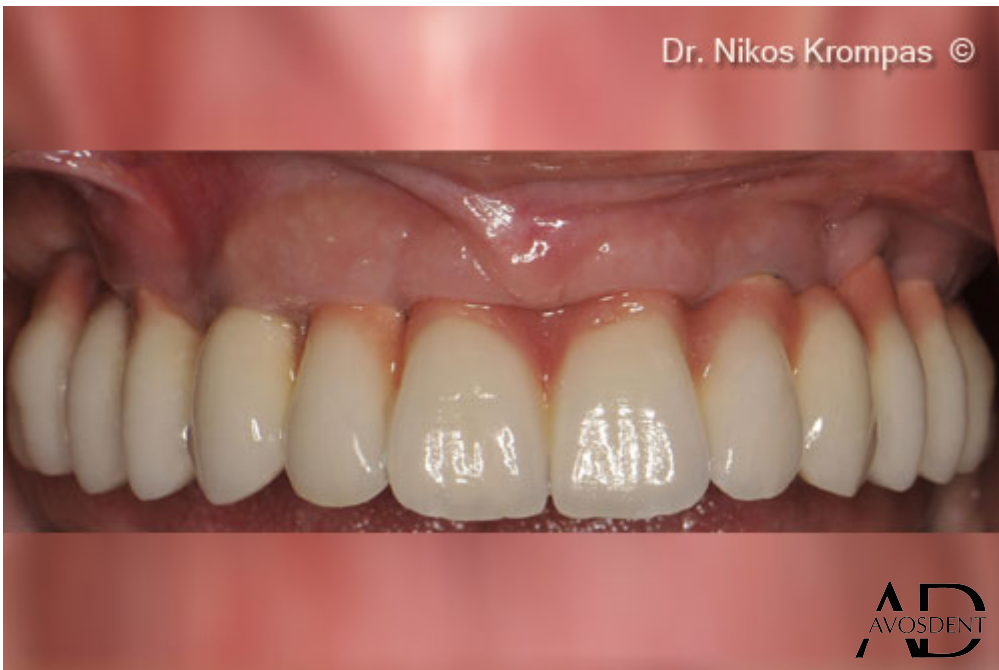9. Рентгенографический снимок имплантатов и временного моста с немедленной нагрузкой.



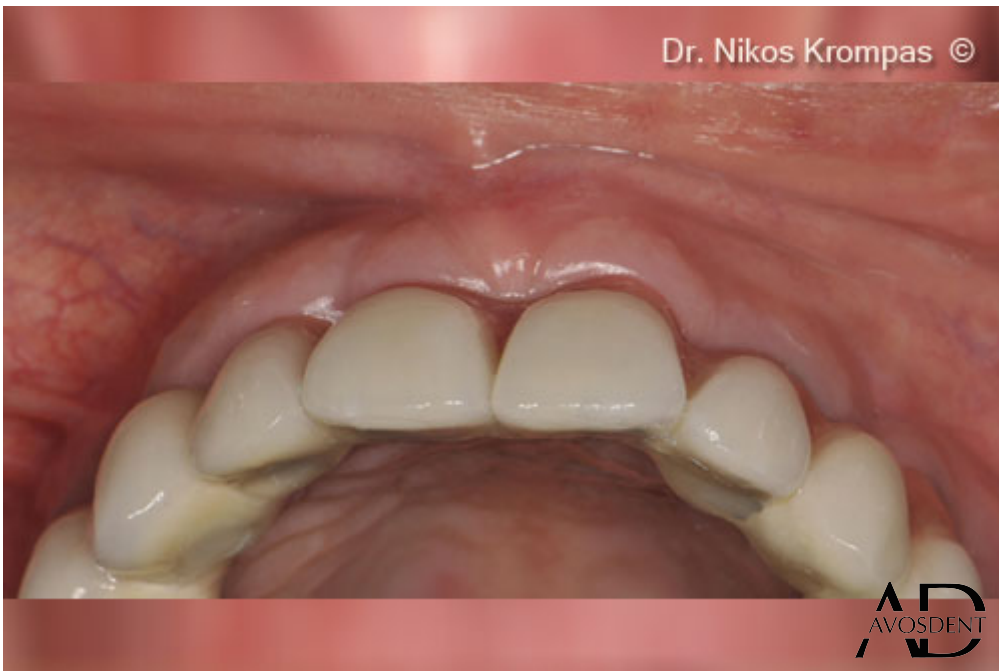10. Буккальный вид зажившего гребня через 8 месяцев.



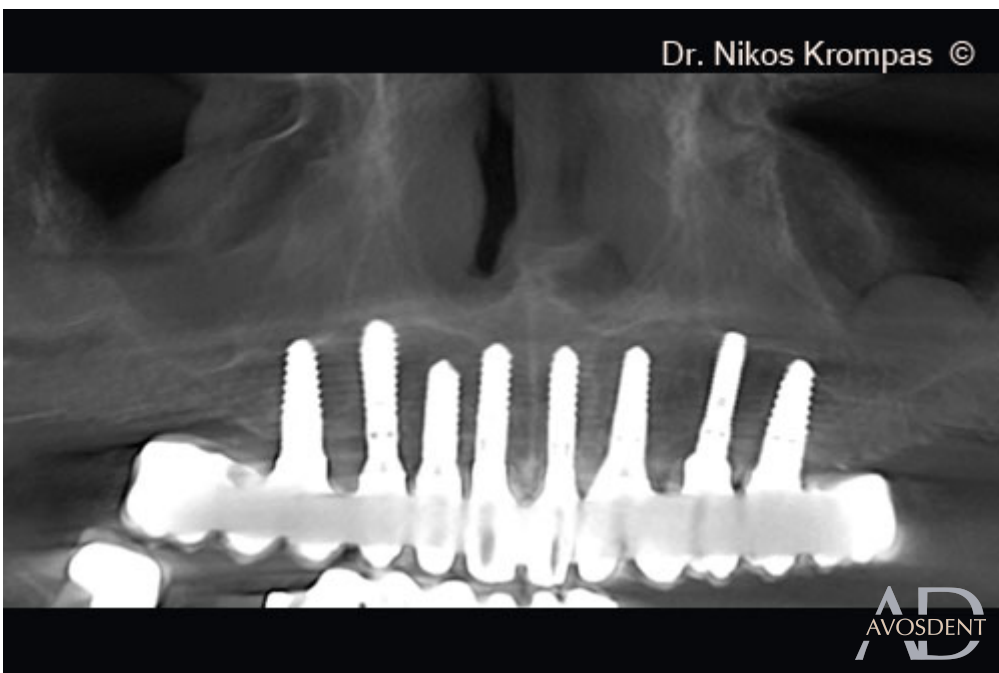11. Оклюзионный вид. Обратите внимание на толщину и качество мягких тканей.



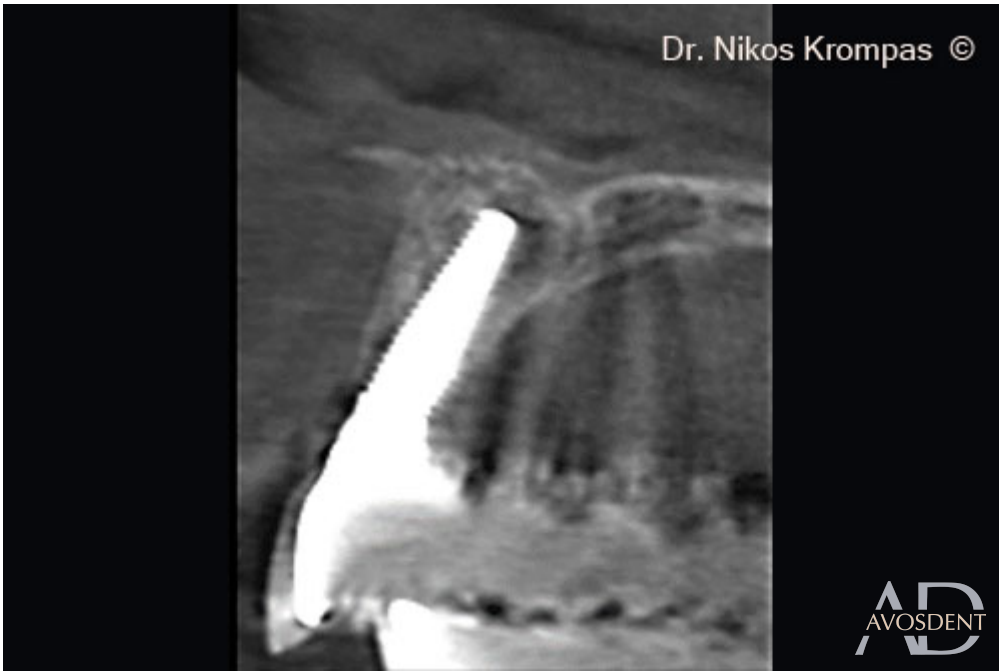12. Окончательная реконструкция.



13. Полуокклюзионный вид окончательного моста. Обратите внимание на превосходные контуры мягких тканей.



14. 2 года после операции.



15. Поперечный срез через 2 года после операции. Обратите внимание на достаточную толщину щечной пластины.