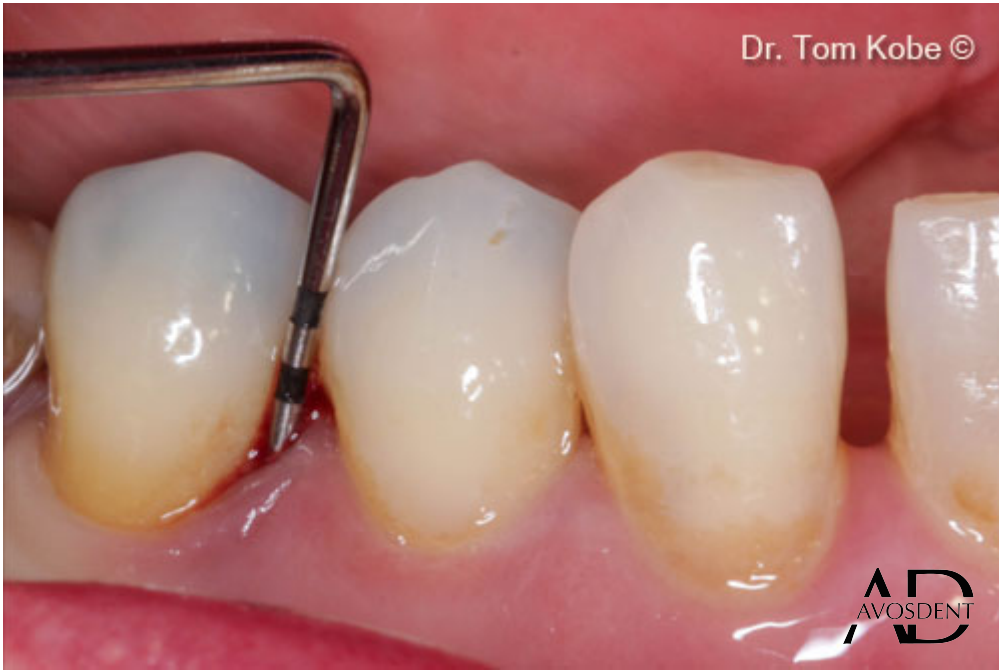
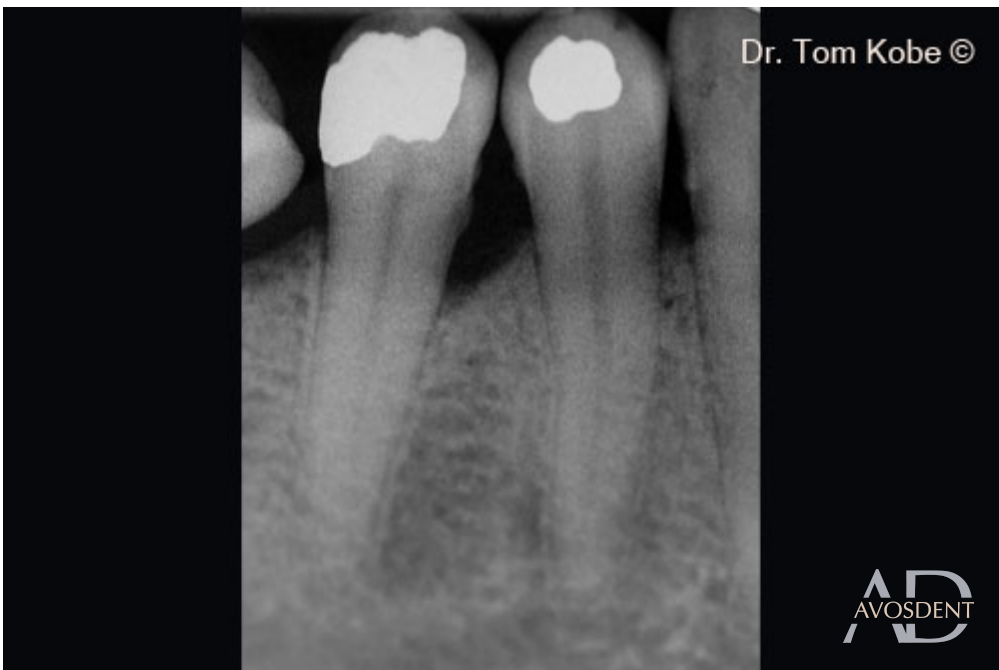
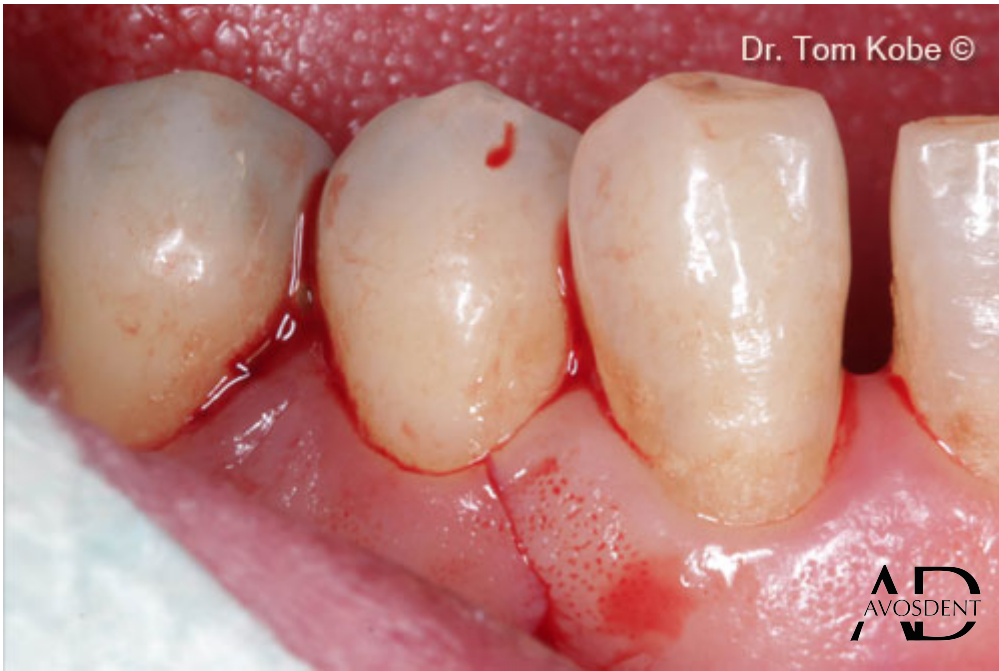

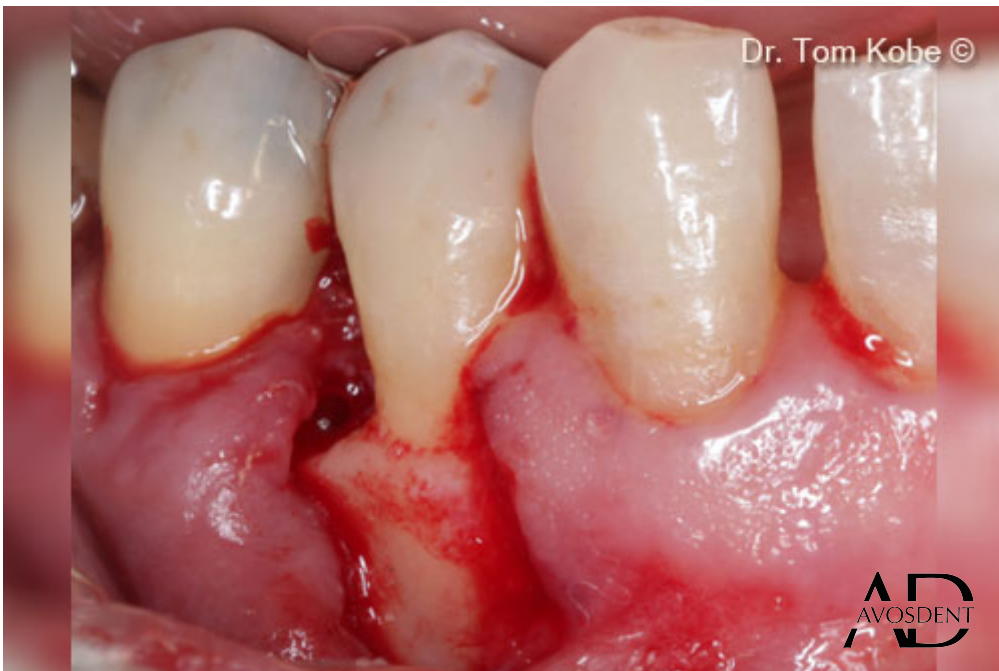1. Исходная ситуация.



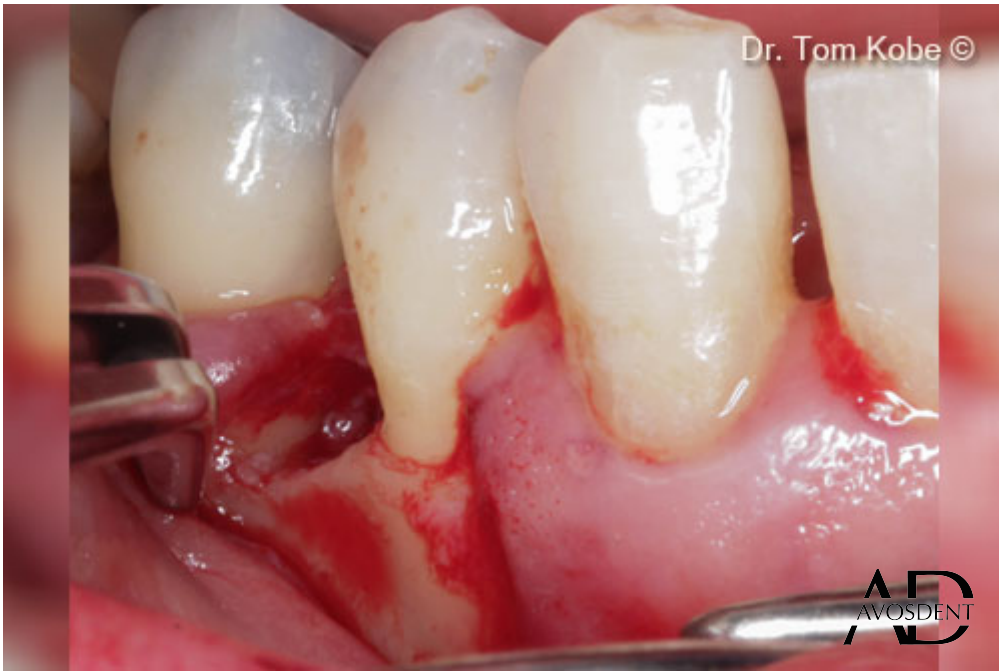2. Вертикальный дефект кости на рентгенограмме.



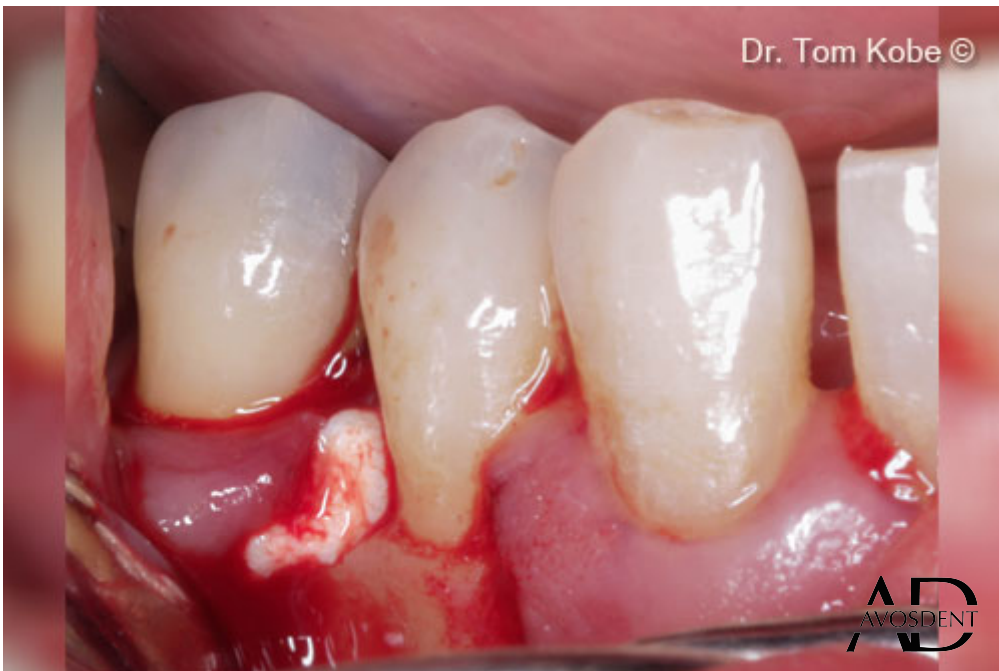3. Горизонтальный разрез соседнего зуба.



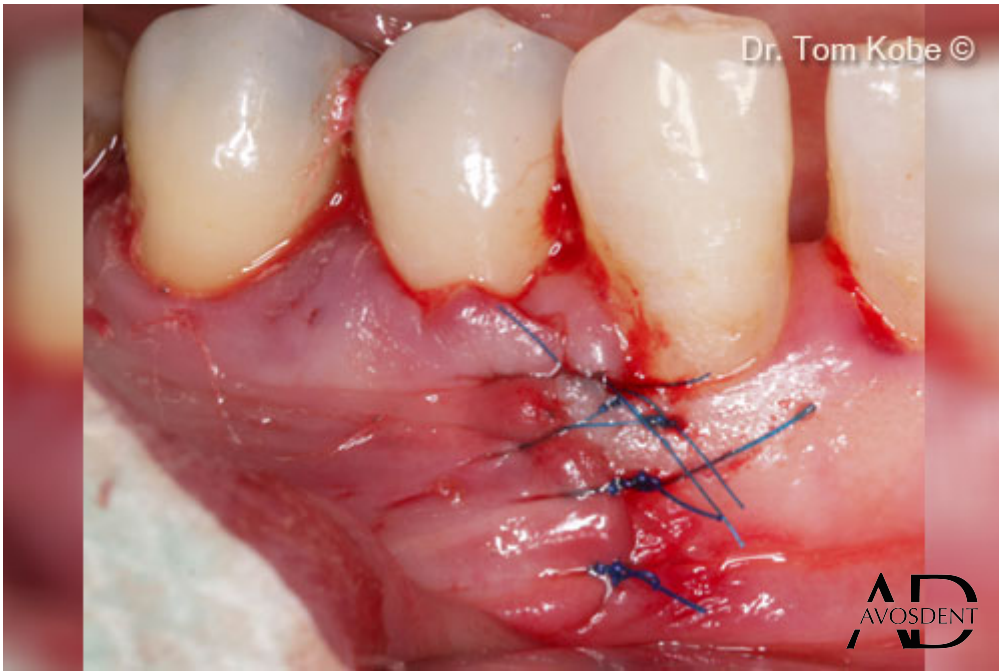
4. Открытие доступа к дефекту.



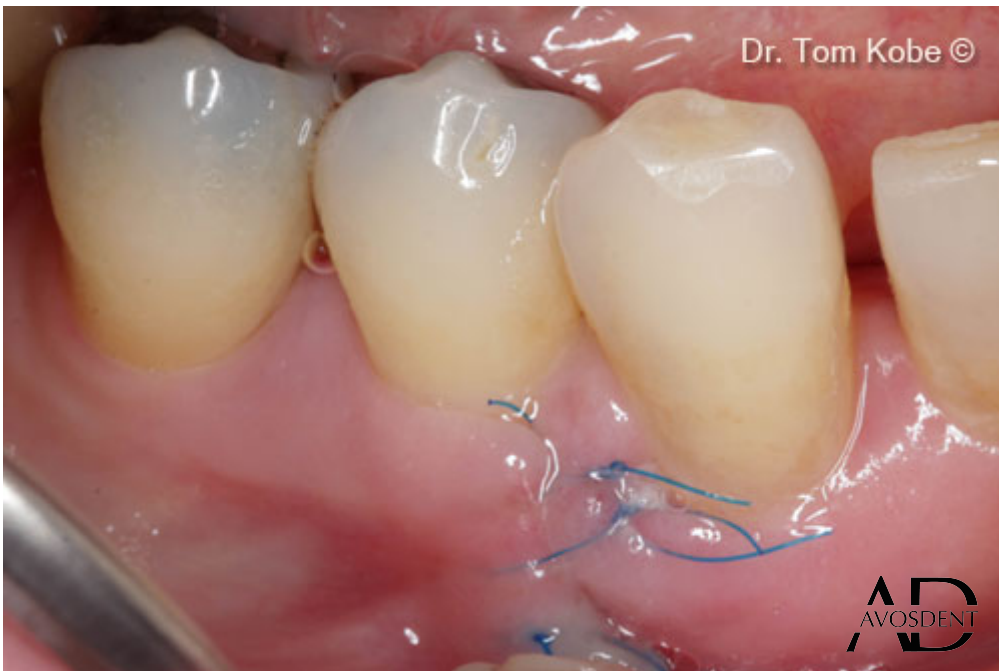5. Удаление зубного камня и обработка корней.



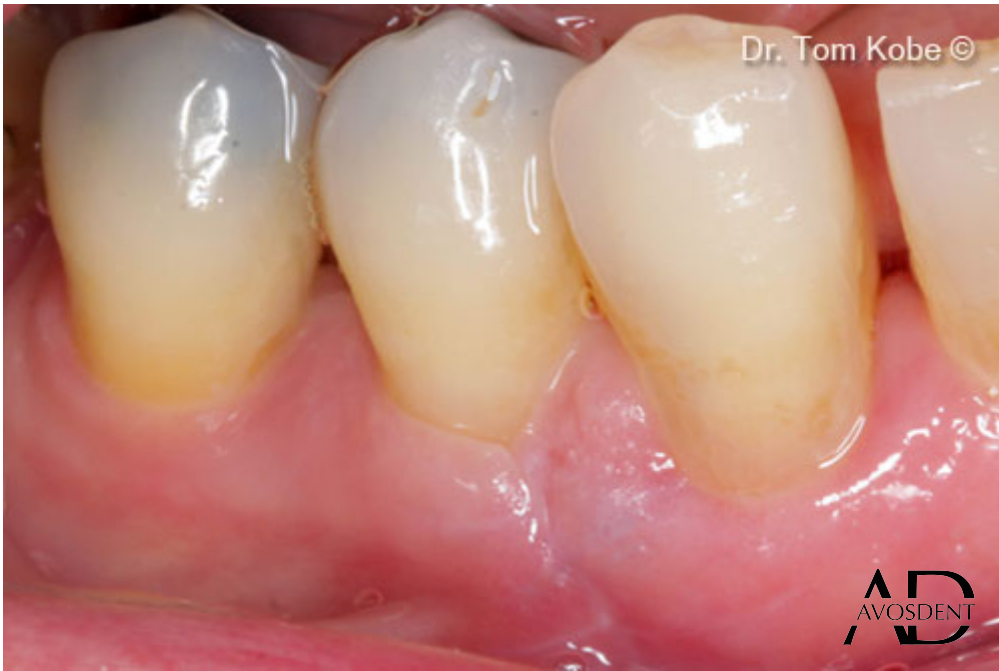6. Заполнение дефекта костным гелем OsteoBiol® Gel 40.



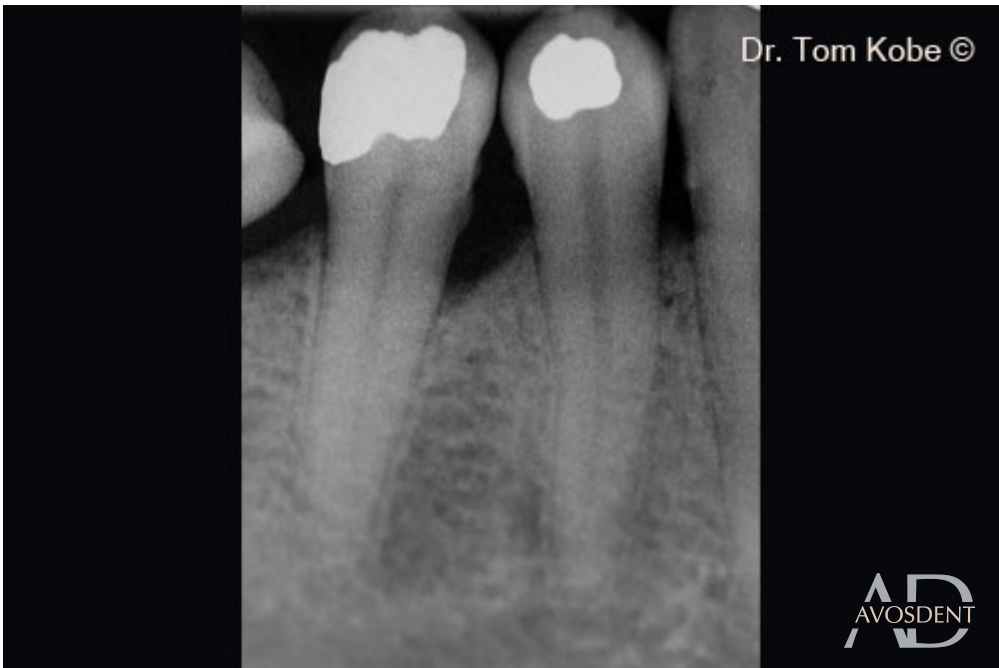7. Ушивание раны узловыми швами.



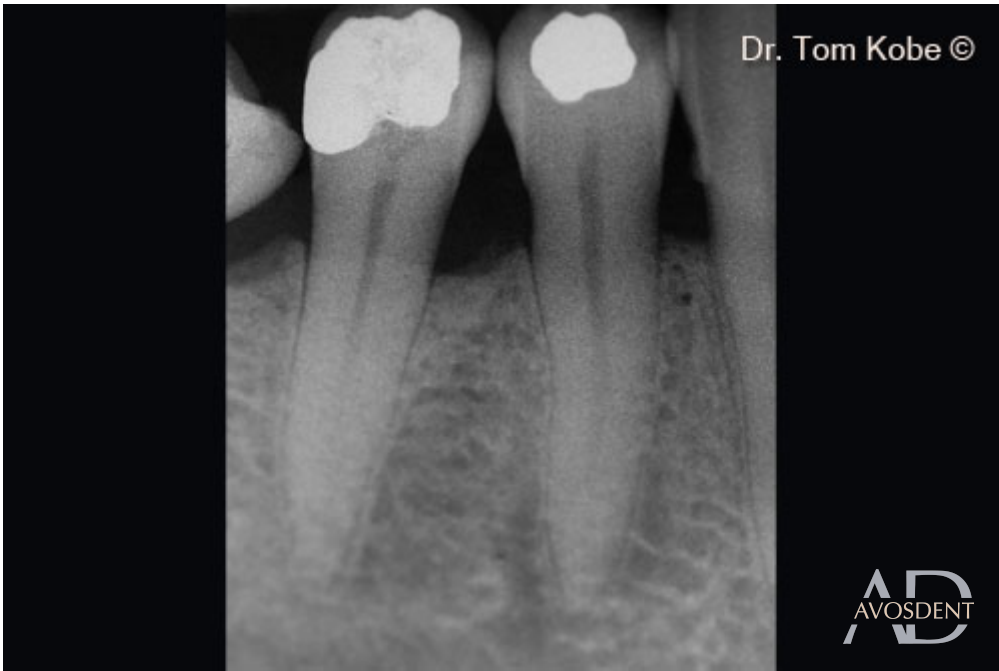8. Полное заращание раны через неделю.



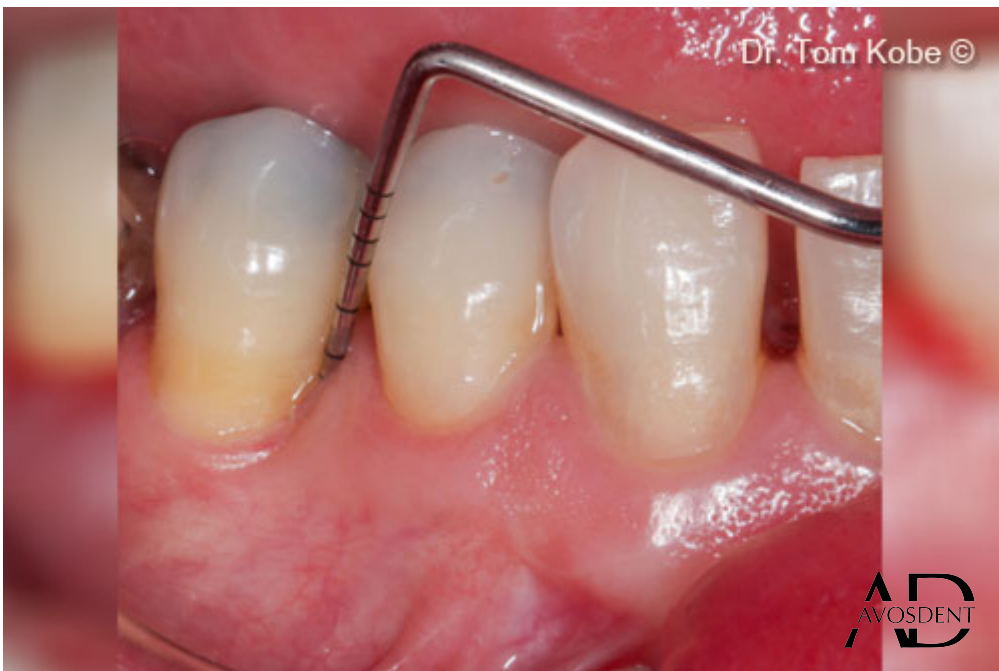9. Ситуация через 2 недели после операции.



10. Первоначальная рентгенограмма.



11. Рентгенограмма через 1 год.



12. Ситуация через 1 год наблюдения.